

Diagnóstico precoz y tratamiento del TENMO: observaciones prácticas

Aviso legal

- *El claustro puede analizar los productos no autorizados y los usos no autorizados de los productos autorizados. Estos casos pueden indicar el estado de autorización en una o más jurisdicciones*
- *El claustro encargado de la presentación ha recibido el asesoramiento de USF Health y touchIME para garantizar que divulguen las posibles recomendaciones realizadas para el uso no autorizado o no recogido en la ficha técnica*
- *Ni USF Health ni touchIME avalan los productos ni los usos no autorizados realizados o implícitos al hacer referencia a estos productos o usos en las actividades de USF Health o touchIME*
- *USF Health y touchIME no aceptan responsabilidad alguna por los posibles errores u omisiones*

Una conversación entre:



Prof. John Chen

Clínica Mayo, Rochester,
MN, EE. UU.



Prof. Friedemann Paul

Charité - Universitätsmedizin Berlin,
Alemania



Programa

Comprender las características clínicas y los síntomas de presentación del TENMO

Evaluación inicial y diagnóstico diferencial del TENMO

Tratamiento temprano del TENMO para mitigar los síntomas y reducir el riesgo de nuevas crisis

Comprender las características clínicas y los síntomas de presentación del TENMO

Prof. John Chen

Clínica Mayo, Rochester,
MN, EE. UU.



Características clínicas del TENMO



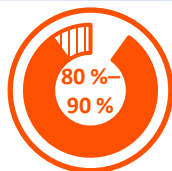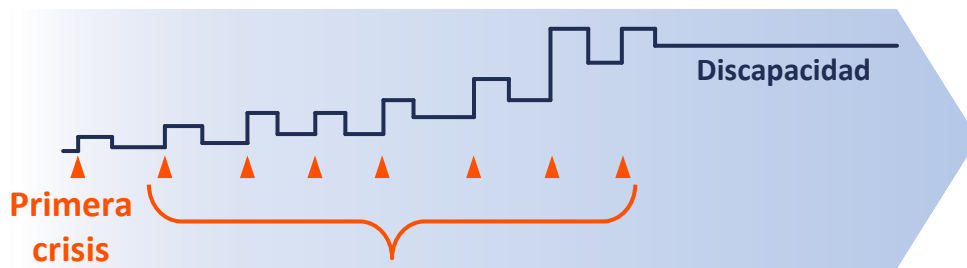
Características clínicas:¹

- Neuritis óptica aguda
- Mielitis transversa
- Síndrome del área postrema



Evolución de la enfermedad:^{1,2}

- Una serie de **crisis aisladas**
- La recuperación después de una crisis suele ser parcial
- **La discapacidad aumenta con cada recidiva**



Recidivas¹

- Ocurre en el **80 %-90 % de los pacientes**
- Con frecuencia en el **plazo de 3 años** después del episodio inicial



Un diagnóstico definitivo de TENMO es esencial para contrarrestar de forma rápida y eficaz las crisis agudas y prevenir crisis futuras con el inicio de la inmunoterapia³

Evaluación inicial y diagnóstico diferencial del TENMO

Prof. John Chen

Clínica Mayo, Rochester,
MN, EE. UU.



Algoritmo de criterios de diagnóstico del TENMO¹

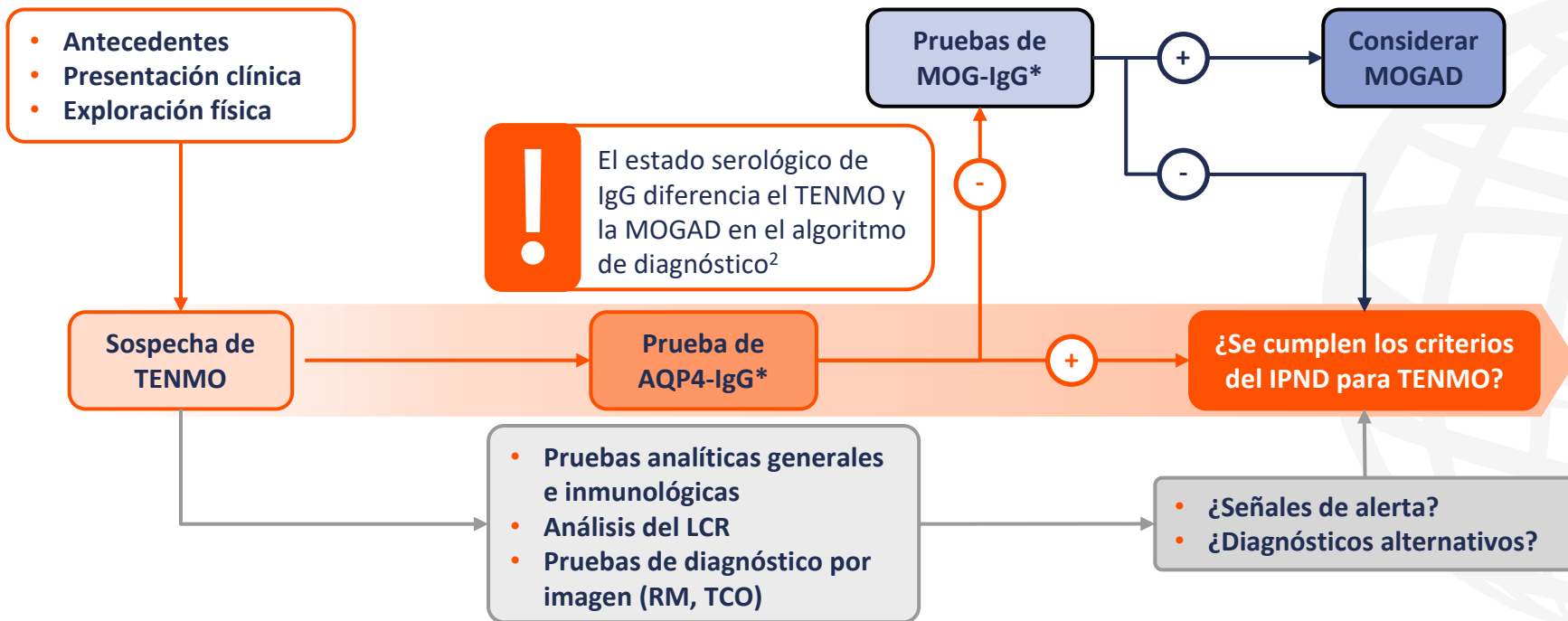


Figura adaptada de Jarius S, et al. *J Neurol.* 2023; 270:3341–68 (CC BY 4.0 www.creativecommons.org/licenses/by/4.0/)

*Las pruebas deben repetirse si los resultados son negativos.

AQP4, acuaporina-4; IgG, inmunoglobulina G; IPND, International Panel for Neuromyelitis Optica Diagnosis; LCR, líquido cefalorraquídeo; MOG glucoproteína de oligodendrocitos de mielina; MOGAD, enfermedad asociada a anticuerpos de la glucoproteína de oligodendrocitos de mielina; RM, resonancia magnética; TCO, tomografía de coherencia óptica; TENMO, trastorno del espectro de la neuromielitis óptica.

1. Jarius S, et al. *J Neurol.* 2023;270:3341–68; 2. Cacciaguerra L, Flanagan EP. *Neurol Clin.* 2024;42:77–114.

Desafíos del diagnóstico de TENMO

Hay varias enfermedades con etiologías autoinmunes, vasculares, infecciosas o neoplásicas que pueden imitar estos fenotipos de TENMO

Los resultados de la prueba de AQP4-IgG pueden verse afectados por:

- Métodos analíticos (idealmente CBA)
- Estado serológico
- Fases de la enfermedad
- Tipos de tratamiento

Los pacientes con TENMO pueden tener solo manifestaciones clínicas limitadas, especialmente en las primeras fases de la enfermedad

Algunos pacientes con TENMO carecen de AQP4-IgG; se requieren diagnósticos adicionales

Es posible que los resultados de la prueba de AQP4-IgG no estén disponibles para el tratamiento agudo del TENMO

Tratamiento temprano del TENMO para mitigar los síntomas y reducir el riesgo de nuevas crisis

Prof. John Chen

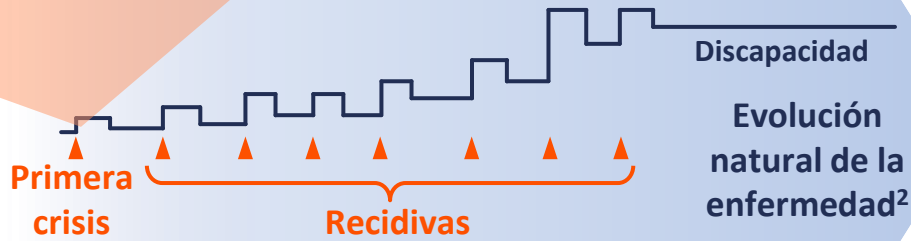
Clínica Mayo, Rochester,
MN, EE. UU.



Tratamiento del TENMO: crisis agudas



- Contrarrestar la crisis¹
- Mejorar la recuperación¹



Metilprednisolona IV^{1,3}

Utilizada tradicionalmente como tratamiento de primera línea

Inmuoadsorción^{1,3}

Terapia de aféresis alternativa si la PLEX está contraindicada o no está disponible

Plasmaféresis (PLEX)^{1,3}

Además de corticoides IV o cuando el tratamiento con corticoides IV ha fracasado

Inmunoglobulinas IV³

Se valora cuando los corticoides IV y la aféresis están contraindicados

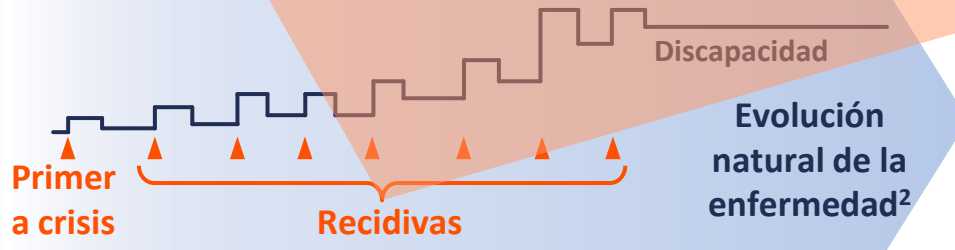
IV, intravenoso; PLEX, plasmaféresis; TENMO, trastorno del espectro de la neuromielitis óptica.

1. Kümpfel T, et al. *J Neurol.* 2024;271:141-76; 2. Oh J and Levy M. *Neurol Res Int.* 2012;2012:460825; 3. Chan K-H and Lee C-Y. *Int J Mol Sci.* 2021;22:8638.

Tratamiento del TENMO: Mantenimiento a largo plazo



- Reducir el riesgo de futuras crisis¹
- Prevenir la acumulación de discapacidad¹



Eculizumab^{3,4}

AcM de la proteína del complemento anti-C5

Inebilizumab^{5,6}

AcM anti-CD19

Ravulizumab^{7,8}

AcM de la proteína del complemento anti-C5

Satralizumab^{9,10}

AcM del receptor anti-IL-6

Rituximab¹

AcM anti-CD20



Autorizados en Europa y EE. UU. para el tratamiento de pacientes adultos* con TENMO que dan positivo en AQP4-IgG³⁻¹⁰



Autorizado en Japón; utilizado fuera de indicación en muchos países¹



*Satralizumab también está aprobado por la EMA en pacientes adolescentes a partir de 12 años.

AcM, anticuerpo monoclonal; AQP4-IgG, acuaporina-4 inmunoglobulina G; IL, interleucina; TENMO, trastorno del espectro de la neuromielitis óptica.

1. Kümpefel T, et al. *J Neurol*. 2024;271:141-76; 2. Oh J and Levy M. *Neurol Res Int*. 2012;2012:460825; 3. FDA. Eculizumab PI. 2024; 4. EMA. Eculizumab SmPC. 2023;

5. FDA. Inebilizumab PI. 2020; 6. EMA. Inebilizumab SPC. 2024; 7. FDA. Ravulizumab PI. 2024; 8. EMA. Ravulizumab SPC. 2023; 9. FDA. Satralizumab PI. 2022; 10. EMA.

Satralizumab SmPC. 2023. Todas las IP disponibles en: www.accessdata.fda.gov/scripts/cder/daf/index.cfm. Todos los RCP disponibles en:

www.ema.europa.eu/en/medicines. Último acceso a todos los recursos el 16 de mayo de 2024.